Aus der chirurgischen Abteilung des Städt. Krankenhauses Baden-Baden
Chefarzt: Dr. Roith

Ein Fall von Atresia ani vesicalis

Inaugural-Dissertation

zur

Erlangung der Doktorwürde in der gesamten Medizin

verfaßt und einer

Hohen medizinischen Fakultät der Bayerischen
Ludwig-Maximilians-Universität zu München

vorgelegt von

Hermann Haas
appr. Arzt aus Baden-Baden

München 1939
Universitäts-Buchdruckerei von Dr. C. Wolf & Sohn

Aus der chirurgischen Abteilung des Städt. Krankenhauses Baden-Baden
Chefarzt: Dr. Roith

Ein Fall von Atresia ani vesicalis

Inaugural-Dissertation

zur

Erlangung der Doktorwürde in der gesamten Medizin

verfaßt und einer

Hohen medizinischen Fakultät der Bayerischen
Ludwig-Maximilians-Universität zu München

vorgelegt von

Hermann Haas
appr. Arzt aus Baden-Baden

München 1939
Universitäts-Buchdruckerei von Dr. C. Wolf & Sohn

Gedruckt mit Genehmigung der Medizinischen Fakultät
der Bayer. Ludwig-Maximilians-Universität zu München

Referent:
Prof. Dr. Eymer und Prof. Dr. Rech

Tag der mündlichen Prüfung:
18. 12. 39

R. UNIV.
BIBLIOTHEEK
LEIDEN

Am 9. September 1939 wurde der chirurgischen Abteilung des städtischen Krankenhauses Baden-Baden von der Entbindungsanstalt ein männliches, zwei Tage altes Kind wegen Mangel des Anus zugewiesen.

Befund: Gut entwickeltes Kind mit allen sonstigen Zeichen der Reife. Der Leib ist aufgetrieben. Das Gesäß zeigt in der Längsrichtung eine deutliche Raphe, das Sphinctergrübchen fehlt. Aus dem normal entwickelten Penis entleert sich langsam und tropfenweise Meconium. Es besteht also eine Enddarm-Blasen-Verbindung.

Incision 3 cm lang in der Raphe, es wird kein Sphincter gefunden, aber sehr starke Levator ani-Muskulatur, welche scherenförmig klemmt. In der Höhe von etwas über 2 cm stößt der sondierende Finger auf den Blindsack des Enddarmes. Nach Eröffnung entleeren sich unter Gasabgang reichliche, schon in Gärung befindliche Meconiummassen. Im Hinblick auf die fixierte Lage durch die Blasenverbindung wird auf die Proctoplastik verzichtet und ein kleinfingerdickes Gummirohr 5 cm hoch in den Darm eingeschoben und am Damm befestigt, mit der Absicht, einen weiteren Eintritt von Meconium in die Blase zu verhindern.

Guter Abfluß des Kotes während der Beobachtungszeit, der Urin bleibt kotfrei, das Kind gedeiht. Es wird ambulant weiter behandelt, die Mutter bringt das Kind dreimal wöchentlich zur Bougierung. Sobald Continenz des Schließmuskels erreicht wird, soll die Mutter nach eingehender Unterweisung prophylaktisch noch einige Zeit selbst zu Hause bougieren.

Viele Träger von Mißbildungen sind, auch wenn sie das Foetalleben ohne wesentliche Störungen beendet haben, zu einem extrauterinen Leben nicht befähigt, besonders solche, welche den normalen Ablauf der extrauterinen Ernährung unmöglich machen, können im übrigen vollkommen entwickelt sein und erscheinen in foetalen Verhältnissen durchaus lebensfähig. Dies ist leicht verständlich bei der fundamentalen Aenderung der Ernährung. Unter Umständen kann der Arzt Abhilfe schaffen. Damit diese, die in einem chirurgischen Eingriff besteht, eintreten kann, ist es nötig, daß der Geburtshelfer mit dem Vorkommen solcher Mißbildungen vertraut ist.

Der Wunsch, solche nur teilweise in der Ernährung behinderte Kinder am Leben zu erhalten, hat z. B. schon sehr früh ein eigenes

Fachgebiet der Chirurgie ins Leben gerufen, das sich mit der Beseitigung der Hasenscharte mit all ihren verwandten Defektmöglichkeiten beschäftigte, und dies nicht nur aus kosmetischen Gründen.

Daneben steht unter den vielen Leiden, die meist auf sehr frühen Entwicklungsstörungen beruhend, vom Chirurgen operativ angegangen werden, die atresia ani et recti an erster Stelle.

Wenn sich die Chirurgie schon seit ihren Anfängen damit befaßt hat, diese Menschen durch eine sich immer mehr entwickelnde Kenntnis und ärztliche Kunst am Leben zu erhalten, so muß es uns heute, im Besitze so vieler Erfahrungen erst recht als eine der schönsten Aufgaben erscheinen, ein Menschenleben zu erhalten. Auch die größten Mühen einer evtl. Nachbehandlung dürfen nicht gescheut werden.

Wenn man heute die Häufigkeit der Mißbildungen der regio analis mit 1 : 10—15000 annimmt und auf Grund von Statistiken festgestellt hat, so darf die Tatsache, daß der Praktiker bei dieser Zahl sehr selten einen solchen Fall zu Gesicht bekommen wird, uns nicht verleiten, dieses Gebiet zu vernachlässigen. Denn zum mindesten wird man von ihm eine Stellung zur Prognose verlangen.

Die gesamte Anatomie und Pathologie hat sich mit der Frage der Mißbildungen eingehend beschäftigt. So haben z. B. Keibel und Gruber aus ihrem Studium grundlegende Erkenntnisse zur normalen Entwicklungsgeschichte gewonnen. Sie haben damit dem Chirurgen die Möglichkeit gegeben, an Hand ihrer Ergebnisse die verschiedenen Grade einer Mißbildung zu erkennen und aus dem äußeren Befunde die zu erwartende innere Situation als bekannt vorauszusetzen und danach seine Operationsmethode zu wählen.

In unserem Falle imponiert zunächst das gänzliche Fehlen eines Anus; nicht einmal ein Sphinctergrübchen ist vorhanden. Der aufgetriebene Leib und der Austritt von Meconium aus dem Penis läßt auf eine Blasen-Mastdarm-Verbindung schließen. Da der Austritt von Meconium dauernd nur tropfenweise vor sich geht, dürfte, die geringe Kapazität der kindlichen Blase vorausgesetzt, der Eintritt von Meconium in die Blase ein ebenfalls steter, aber geringer sein. Das Lumen der Kommunikation dürfte also ein minimales sein. Aus der Literatur sind uns aber auch nach Befunden in situ und auf dem Operationstische Lumina bis zu Kleinfinger-Dicke bekannt. Dann würde aber keine tropfenweise Entleerung, sondern quasi als eine Defaecatio per penim und mengenmäßig größer erfolgen.

Es handelt sich also in diesem Falle um einen „vesicalen Nebenafter" (atresia ani vesicalis nach Esmarch und v. Stieda), einen Mangel des Afterdarmes mit Einmündung des Rectum in die Blase.

Der Anus pflegt bei dieser rectovesicalen Verbindung meist ganz zu fehlen, der Mastdarmblindsack hochzustehen. Die Einmündungsstelle der sonden- bis fingerdicken Verbindung liegt fast immer am Blasengrund oder am Uebergang von Blase in Harnröhre. Am Enddarm braucht es nicht gerade die tiefste Stelle zu sein, an der die Oeffnung sich befindet oder von der der Gang ausgeht.

Tritt die Entwicklungsstörung in einem späteren Stadium ein, so wird sich die Verbindung zwischen Rectum und Urethra einstellen, noch später wird sie als äußere suburethrale, perineale oder scrotale Fistel imponieren (siehe Abb. I). Wenn dies die beim männlichen Individuum möglichen Mißbildungen sind, so sind praktisch auch beim weiblichen Verbindungen von Rectum mit Vagina, vesica urin., perineum und vestibulum möglich.

Von Esmarch und v. Stieda wurden all diese Möglichkeiten mengenmäßig festgestellt und nach ihrem Vorkommen übersichtlich geordnet.

I. Atresia ani s. recti congen. simplex
   1. Atresia ani simplex (11 %)
   2. Atresia recti simplex (27 %)
   3. Atresia ani et recti (18 %)

II. Atresia ani (s. recti) complicata
   1. Atresia ani et communicatio recti cum vagina (atr. ani vaginalis) 27 %
   2. Atresia ani et communicatio recti cum vesica urinaria (atr. a. vesicalis)
   3. Atresia ani et communicatio recti cum parte prostatica urethrae (atr. ani urethralis) 2. und 3. zus. 12 %

III. Atresia ani (s. recti) compl. cum fistulis
   1. Atresia ani cum fistula perineali
   2. Atresia ani cum fistula scrotali
   3. Atresia ani cum fistula suburethrali
   4. Atresia ani cum fistula vestibulari (insgesamt 5 %).

Ladd und Groß haben 1934 ein neues, einfacheres Schema aufgestellt, das vom Standpunkt des Chirurgen aus geschrieben wurde und hinsichtlich der Prognosestellungen auch von uns besondere Beachtung verdient. (Siehe Abb. II.)

Abb. I (Ladd).

Rectovesicalis Rectourethralis Rectoperinealis

Abb. II (Ladd).



1. Anus stenose (meist nur zu dehnen; Prognose gut).
2. Häutiger Verschluß des Anus (x-förmige Incision und Dehnung; Prognose gut).
3. Fehlen des Anus mit Trennung des Rectum vom Anus.
4. Trennung des Rectum von der Analtasche bei normalem Anus und Analkanal.

Die operative Behandlung von 3. und 4., wobei der stets vorhandene Sphincter ani mitverwandt wird, hat zu 50 bis 60% vollen Erfolg. Hierbei sind auch die im Fall 3. alle möglichen Fistelbildungen einbegriffen, ebenfalls die bei Fall 1. zu 3% angetroffenen Fälle mit Fistelbildung.

Abb. III

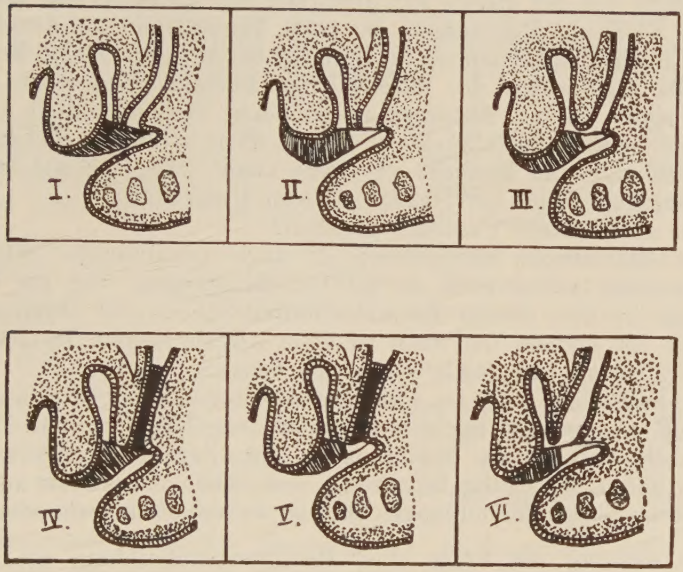

I. Das normal angelegte Kloakenseptum (schwarz schraffiert) verschließt vorn den Sinus urogenitalis, hinten den After.

II. Kloakenmembran zu weit nach vorn geschoben. Analgegend bindegewebig verschlossen (unschraffierter Keil). Einfache Analatresie.

III. Bindegewebiger Ersatz des analen Abschnittes des Kloakenseptums, das zu weit vorne und zu kurz angelegt war. Der Kloakengang über dem Septum blieb offen. So kommt beim männlichen Geschlecht die atresia ani urethralis, beim Weib die atresia ani vestibularis zustande.

IV. Defekt des Rectum (schwarz) bei normal angelegtem Kloakenseptum: atresia recti simplex.

V. Defekt des Rectum bei zu kurzem Kloakenseptum: atresia ani et recti.

VI. Verschiebung des Vesico-Rectalseptums nach vorn. Abnorme Kürze des Kloakenseptums: atresia ani suburethralis, sive perinealis. (Aus Marchand-Retterer).

Die atresia ani vesicalis ist also, wie dieses ältere Schema zeigt, zusammen mit der atresia ani urethralis mit 12% als eine ziemlich seltene Kloakenmißbildung zu bewerten. Sie entsteht auf dem Boden einer Entwicklungshemmung im Bereiche der mesenchymalen Bestandteile der regio analis des menschlichen Embryo. Und zwar dürfte der Beginn dieser Entwicklungshemmung wahrscheinlich in die siebente bis achte Foetalwoche fallen. Alle übrigen inneren und äußeren Fistelbildungen im Bereiche der regio analis sind, wie aus der Entwicklungsgeschichte hervorgeht, späteren Ursprunges.

Sind auch andere Ursachen gegeben?

Man hat sowohl mechanische als auch entzündliche gefunden. Die ersteren treffen z. B. zu bei Verschlingungen, wie sie hauptsächlich in den oberen Darmabschnitten schon rein physiologisch bedingt sein können und dann zu einer Atresie führen. Die letzteren lassen z. B. an eine fetale Peritonitis denken.

Zur Frage der Lues als aetiologisches Moment hat Sprung einen Fall mit congenitaler Syphilis publiziert, ebenfalls Cristol. Hierbei fallen die begleitenden Mißbildungen der Niere besonders auf. Es wurde überhaupt häufig festgestellt, daß neben der atresia ani vesicalis noch andere Mißbildungen (bis zu sieben) öfter vorhanden sind.

Zur Klärung der Frage einer Hemmungsmißbildung ein kurzer Ueberblick der Entwicklungsgeschichte.

Schon vor der vierten Foetalwoche besteht die Kloake, in die Enddarm und Allantois gemeinsam einmünden. Sie wird an der Stelle der späteren Anal- und Urogenitalöffnung durch die Kloakenmembran verschlossen.

Den Hauptanteil der frontalen Trennung von Enddarm und Allantois hat die plica — später septum Douglasi (plica recto-vesicalis), welche auf die Kloakenmembran zuwächst. Sie läßt einerseits Rectum, andererseits Sinus urogenitalis mit Harnblase entstehen (siehe Abb. III).

Im kaudalen Abschnitt wachsen zwei Falten (Rathke) kulissenartig vor und vereinigen sich in der Mitte. Plica recto-vesicalis und Rathkesche Falten müssen vor der vollendeten Kloakenteilung zusammenstoßen, sonst haben wir später an dieser Stelle eine Kommunikation zwischen Rectum und Blase (sogen. Reichelscher Kloakengang). Diese Mündung liegt im Blasengrunde. Eine Kommunikation im Scheitel dürfte dann durch Wachstumshemmungen der Plica recto-vesicalis und vikariierendes Wachstum der Rathkeschen Falten bedingt sein.

Der Damm entsteht dadurch, daß das Septum Douglasi die Kloakenmembran erreicht und eine Wucherung des Gewebes zwischen Anal-

und Urogenitalfurche eintritt. Im vorderen Teil bildet die Urogenitalmembran den Abschluß des Sinus urogenitalis, im hinteren die Analmembran. Die Analmembran rückt durch Wucherung der Umgebung in die Tiefe, wodurch der spätere After also auf ektodermalem Gebiete zu liegen kommt.

Die Aftergrube bildet sich dadurch, daß das Ektoderm dem noch atretischen Rectum entgegen kommt. Es bildet sich eine Zellbrücke, der sog. „Afterstrang". Dieser Afterstrang wurde von Keibel nachgewiesen (beim Meerschweinchen, Kaninchen, Hund, Schaf).

Der Sphincter ext. et int. legen sich erst dann an, wenn der Anus durchgängig geworden ist, bezw. stärkere Dimensionen nehmen sie erst an, wenn der funktionelle Reiz der Kotmassen in der Ampulle diese Muskeln trifft.

Mach Betrachtung der embryonalen Entwicklungsvorgänge erklärt sich das Zustandekommen dieser Mißbildung als eine Hemmung und persistierende Kloake. Das Darmende kann also bei der Persistenz von Kloakenresten beim männlichen Foeten mit Blase und Pars prostatica urethrae (bei Mädchen außer Blase mit Vagina und Uterus) kommunizieren. Denn eine atresia ani vesicalis ist auch beim weiblichen Geschlechte möglich, allerdings nur bei doppelter Vagina und Uterus oder bei fehlenden inneren Genitalien. Einen solchen Fall beschreibt z. B. Ladd.

Zur Entstehungsursache stehen Tandler und Kreuter auf dem Standpunkte, Atresie sei eine Hemmungsmißbildung im Stadium der embryonalen Epithelocclusion.

Forssner stellte fest, daß das Mesenchym oft sein Einwachsen in das Epithel zu einem Zeitpunkt beginnt, wo dieses sich noch nicht gelöst hat. Er geht dabei ebenfalls von der Tatsache der physiologischen Epithelocclusion aus. So bleiben Membranen und Brücken im Lumen bestehen, also ein Mesenchymstrang mit Epithel durchzogen. Allerdings gilt dies mehr für die Vorgänge, wie wir sie hauptsächlich in den oberen Darmabschnitten vorfinden.

Es können wohl sekundär pathologische Prozesse das Bild verändern, aber meist wird die primäre Hemmungsmißbildung bestimmend sein. Ferner wurde an eine Kompression des epithelialen Enddarmrohres mit seiner dünnen Muskelschicht durch gesteigerte Wachstumstendenz des Beckenbindegewebes gedacht.

Der Rest des atretischen Enddarmes wurde auch des öfteren vorgefunden und diente, als bindegewebiger Strang vom Anus oralwärts ziehend, als Wegweiser bei der Operation.

Die operative Behandlung der Atresie hat zwei Aufgaben zu erfüllen:

1. Dem Darminhalt durch breite Eröffnung des verschlossenen Darmes freien Ausgang zu verschaffen.
2. Den Darm, wenn irgend möglich, an der normalen Stelle des Anus so einzupflanzen, daß der fast immer vorhandene Sphincter externus seine Funktion ausüben kann und Kontinentia hergestellt wird.

Da der von Esmarch und König zuerst vertretene Standpunkt, daß man bei atresia ani in allen Fällen den Weg von unten mit dem perineo-sacralen Zugang versuchen soll, allgemein von der modernen Chirurgie angenommen ist, sollen hier einige äußere Zeichen angeführt werden, die vor der Operation ungefähr darauf schließen lassen, in welcher Höhe der Darm blind endigt.

Eine beim Pressen zu beobachtende Vorwölbung, wie man sie bei einfacher epithelialer Verklebung oder Membran findet, wird nur zu sehen sein, wenn die Schicht zwischen Darmende und Analgegend nicht größer als 1 cm ist. Es wurde dabei die Beobachtung gemacht, daß das Gewebe hier sehr hart ist, woraus man die Folge späterer Stricturen entnahm.

Ferner stellte Jacubowitsch fest, daß sehr oft eine Beckenverengerung besteht, die, wenn auch sehr wenig vom normalen Maß der Dist. Tub. isch. des Neugeborenen (5 cm), oder der Conj. ext. (6 cm) abweichend, doch immerhin einen Anhaltspunkt über den Grad einer Rectumaplasie gibt.

Auch hier war das Becken erheblich verengt, sodaß der mit kleinsten Händen versehene Operateur nur mit dem Kleinfinger sich in der Tiefe orientieren konnte. Masse wurden nicht erhoben.

Findet sich in der Regio analis eine ektodermale Einziehung, eine sogen. Aftergrube, so liegt der atresische Enddarm relativ nahe dem Ektoderm der Aftergegend, auch dann, wenn die übrigen Symptome, z. B. die Vorwölbung beim Pressen, nicht nachweisbar ist. Fehlt dagegen die Aftergrube, so darf man im allgemeinen auf einen Hochstand des Rectum — Blindsackes schließen. Allerdings mit der Einschränkung, daß wie in unserem beobachteten Falle auch ohne Aftergrube der Abstand nur ein kleiner zu sein braucht.

Dies wäre auch eine Abweichung der von Anders festgestellten Regel, der auf Grund von 70 Fällen einer Kloakenmißbildung feststellte, daß eine Proportion zwischen Abstand des Rectumendes vom Perineum und Ausbildung einer Aftergrube besteht.

Er will als Grund dafür einen positiv chemotaktischen Reiz nachgewiesen haben, der vom Entoderm auf das Ektoderm wirken solle.

Zur Frage der Häufigkeit einer Verbindung von sonstigen Anormalitäten mit atresia ani und Recto-urogenital-Fisteln haben Ladd und Groß einen interessanten Beitrag aus dem Kinderhospital in Boston geliefert.

Von 121515 Patienten aus den Jahren 1908—32 hatten 162 eine atresia ani verbunden mit sonstigen Mißbildungen. 85 (52%) Fisteln im Perineum oder Rektourogenitalsystem waren zu 40% bei männlichen Kindern, zu 60% bei weiblichen festgestellt worden. Die im Ganzen nur vier betragenden Recto-vesicalen Verbindungen bei männlichen Kindern hatten ihre Verbindung gewöhnlich im Trigonum, die Recto-urethralen Fisteln fanden sich entweder in der pars prostatica oder membranacea. Die dritte bestehende Möglichkeit einer perinealen Oeffnung zwischen Sphincter ani und Damm-scrotum-Winkel wurde des öfteren in Verbindnng mit einem Scrotum bifidum vorgefunden.

Eine recto-vesicale Fistel bei Mädchen wurde von den Verfassern nur einmal vorgefunden.

Zur Frage der Erblichkeit, die eine Rolle zu spielen scheint, fand Verfasser in der Literatur einen von Hadra beschriebenen Fall, in dem mehrmalige Familienerblichkeit bestand, ebenso hat König über einen solchen Fall berichtet.

Was die Prognose betrifft, wurden in der Literatur unterschiedliche Ergebnisse vorgefunden. So berichtet Sangals in einer Tabelle von 29 in der Universitätsklinik Königsberg operierten Kindern mit einfacher und komplizierter atresia ani oder recti, daß z. Zt. der Arbeit nur noch acht am Leben seien, während 14 gestorben und das Schicksal der sieben restlichen unbekannt sei.

Lotsch veröffentlichte einen Fall von persistierender Kloake, der viereinhalb Wochen nach Laparotomie und Proctoplastik geheilt entlassen wurde. Der in diesem Fall vorhandene Sphincter wurde durch längere Zeit hindurch ausgeführte Bougierung funktionstüchtig.

Die ebenfalls sehr guten Ergebnisse von Ladd und Groß beruhen auf einer systematischen Vorarbeit und zwar benutzten sie eine von Wangensteen und Rice 1930 propagierte Methode. Diese besteht in einer Röntgenaufnahme der Darmgase am an den Füßen hochgehaltenen Kinde (flat x — ray plate). Diese Aufnahme ist jedoch innerhalb der ersten 15—20 Stunden post partum unmöglich, da noch keine Gasentwicklung vorhanden ist.

Der Zeitpunkt, an dem man zur Korrektion der recto-vesicalen Fistel schreiten wird, wird allgemein im Alter von acht bis neun Jahren am günstigsten angesehen. Denn eine sofortige Behebung zugleich mit der Beseitigung der Atresie ist technisch oft unmöglich.

Es sei denn, der Darm ist mobilisiert und kann durch eine perineale Eröffnung unter gleichzeitiger Ligatur und Trennung der Kommunikation (von einer Laparotomie aus) heruntergezogen werden.

Eine spontane Ausheilung der Fistel hat man sehr oft beobachtet, wenn der Anus funktionierte. In unserem Falle wurde versucht, ob das minimale Lumen der Fistel sich mit der Zeit von selbst verschließen würde, allerdinds dürfte dies vom Zustandekommen eines funktionstüchtigen Darmschließers abhängen.

Die unberechenbare Komponente des Urininfektes besteht allerdings bei einer Blasen-Mastdarm-Verbindung immer, aber sehr oft entstehen überraschend wenig Störungen durch eine solche Fistel.

Andrea's beschuldigt auch sie neben den Gefahren einer Operation beim Kleinkinde als Urheberin der großen Mortalität.

Seine Verhältniszahlen sind bei

44 Fällen mit Proctoplastik 29% Mortalität.
27 Fällen mit Incision 30% Mortalität
21 Fällen mit Kolostomie 52% Mortalität.
4 Fällen mit Punktion 50% Mortalität.

Ziemendorf gibt die Mortalität aller Operierten mit 40% an.

Zusammenfassung:

Es wird über einen Fall von congenit. atresia ani vesicalis, also eine Blasen-Mastdarm-Verbindung berichtet. Der stetige, tropfenweise Ausfluß von Meconium aus dem Penis läßt auf ein dünnes Lumen der Verbindung schließen. Es wird versucht, um die Urininfektion zu verhüten, durch Einlage eines Gummirohres nach perinealer Eröffnung des ca. 2 cm entfernt stehenden Rectumendes die Fistel spontan ausheilen zu lassen. Auf eine Proctoplastik wurde aus dieser Hoffnung heraus verzichtet. Wenn möglich sollte die Fistel zu einer späteren Zeit, falls sie sich nicht verschlossen haben sollte, operativ beseitigt werden. Die Schwierigkeit der Bildung eines funktionstüchtigen Schließmuskels ist dem Verfasser klar, doch hat bis jetzt die sehr starke Muskulatur des levator ani den fehlenden Sphincter ersetzt.

Herrn Chefarzt Dr. Roith möchte ich an dieser Stelle meinen ergebensten Dank für die Ueberlassung des Falles und für wertvolle Hinweise aussprechen. Ebenso Herrn Professor Dr. Rech an der I. Universitäts-Frauenklinik München, der in liebenswürdiger Weise sich bereit erklärte, die Arbeit als Referent zu übernehmen.

Literaturangabe

1. *Anders H. E.:* Entwicklungsmechanische Bemerkungen über atresia ani. Archiv. für Entwicklungsmechanik der Organismen. 1920. Band 47.
2. *Anders H. E.:* Kritische Bemerkungen zur operativen Behandlung der atresia ani et recti. Deutsche Zeitschr. für Chir. 1920. Band 160, Heft 1/2, Seite 36.
3. *Anders H. E.:* Angeborene Stenosen und Atresie. Ergebnisse der Anatomie und Entwicklung. 26. 1925.
4. *Anders H. E.:* Über Kloakenmißbildung. Virchows Archiv für pathologische Anatomie und Physik. 229. H. 3. 1921.
5. *Anders E.:* Über das operative Verfahren bei congenitaler, analer und rectaler Atresie, sowie Ausmündung des Rectum in das Urogenitalsystem. Archiv für klinische Chir. 1893. Band 45. H. 3. Seite 489.
6. *Andreas:* Handbuch der praktischen Chirurgie.
7. *Berman I. K.:* Congenital anomalies of the rectum and anus. Surg. Serv. 66, 11—12. 1938.
8. *Cole Warren H.:* Congenital malformations of the intestinal tract and bile ducts in infancy and in childhood. Arch. Surg. 23, 820—847. 1931.
9. *Desmarest E.* et *Ebrard D.:* A propos du traitment des imperforations ano-rectales. Arch. de méd des enfants 1926. Band 29. Nr. 2, Seite 96.
10. *Dienst A.:* Über atresia ani congenitalis. Virchows Arch. für pathologische Anatomie 1898. Band 154. Heft 1. Seite 81.
11. *Dupuis Fr.:* Ein Fall von atresia ani et recti congenitalis. Inaug.-Diss., Bonn 1906.
12. *Falk E.:* Zur Kasuistik der atresia ani et recti congenitalis. Berlin 1912.
13. *Forssner Hj.:* Zur Pathogenese der angeborenen Darmatresie. Zentralblatt für Chir. 6. 1913.
14. *Gruber Gg. B.:* Mißbildung der Harnorgane und Erbgang. Medizinische Klinik 1935. Nr. 26.
15. *Jacubowitsch:* Zur Diagnose und Therapie der angeborenen Atresie des Afters und des Mastdarms bei den neugeborenen Kindern. Arch. für Kinderheilkunde. VII. Band. 6. Heft. 1886.
16. *Keibel:* Zur Entwicklungsgeschichte des menschlichen Urogenitalapparates. Arch. für Anatomie und Phys. Band VIII, Nr. 17. 1893.
17. *Kreuter E.:* Zur Ätiologie der congenitalen Atresie. Arch. für klinische Chir. 88. H. 1/303.
18. *Ladd Will. E.* and *Robert E. Groß:* Congenital malformations of Anus and Rectum. Report of 162 cases. Amer. I. Surg. N. 23. Seite 167—183. 1934.

19. *Lotsch:* Über atresia ani vesicalis. Deutsche Zeitschrift für Chir. Band 81.
20. *Neugebauer O.:* Über atresia ani et recti. Medizinische Klinik 1921. Nr. 12. Seite 351.
21. *Parin B.:* Atresia ani urethralis. Arch. für klinische Chir. 166. Seite 386 bis 400. 1931.
22. *Pfaundler v.:* Handbuch der Kinderheilkunde. Band 9. Seite 331—357.
23. *Prabhu M. B.:* Malformations of the anus and rectum in the newborn. Indian I. Pediatr. 2. Seite 81—86. 1935.
24. *Rotter:* Chirurgie des Mastdarms und des Afters. Handbuch der praktischen Chir. von Bruns, Garré, Küttner. Seite 1113.
25. *Sangals Meta:* Über die Lebensaussichten der mit angeborenem Mastdarmverschluß geborenen Kinder. Brun's Beitr. 155. Seite 571—576. 1932.
26. *Schatz:* Mißbildungen.
27. *Schwalbe E.:* Die Morphologie der Mißbildungen des Menschen und der Tiere. Gruber, Jena 1927. III. XII. 3. Abteilung. 1.—3. Kapitel. Seite 316.
28. *Sprung C.:* Über atresia ani. Inaug.-Diss. München 1895.
29. *Stieda A.:* Über atresia ani congenitalis und die damit verbundenen Mißbildungen. Arch. für klinische Chir. 1903. Band 70. Heft II. pag. 555.
30. *Wood Jones:* The nature of the malformation of the rectum and urogenital passages. Brit. M. I. 2. 1630—1634. 1904.

Lebenslauf

Ich bin geboren am 11. April 1915 zu Straßburg i. E. als Sohn des Zahnarzt Dr. Friedrich Haas. Nach der Uebersiedlung besuchte ich in Baden-Baden vier Jahre die Volksschule, sodann das humanistische Gymnasium und bestand daselbst am 1. März 1934 mein Abitur. Vom 15. April bis 15. Oktober genügte ich meiner studentischen Arbeitsdienstpflicht. Von meinen 10 Semestern studierte ich die ersten sechs in Freiburg i. B., das siebte in Köln a. Rh., das achte in München, das neunte und zehnte wieder in Freiburg i. Br. Mein ärztliches Vorphysikum bestand ich am 18. April 1936 in Freiburg, mein ärztliches Physikum am 25. Februar 1937 in Freiburg. Zugleich mit ihm legte ich mein Physikum in Zahnheilkunde ab (30. März 1937). Das ärztliche Staatsexamen bestand ich am 5. September 1939 in Freiburg. Zurzeit bin ich als Studierender der Zahnheilkunde in München eingeschrieben. Meine ärztliche Bestallung erhielt ich am 5. September 1939.